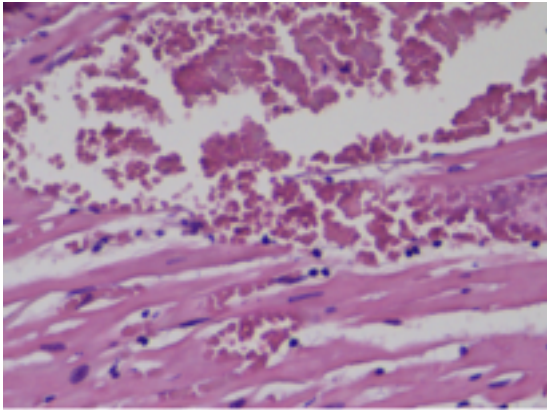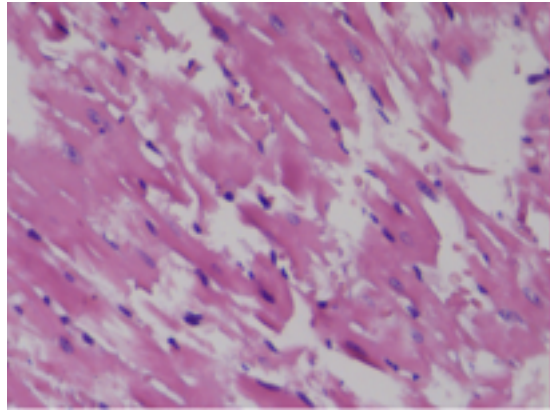
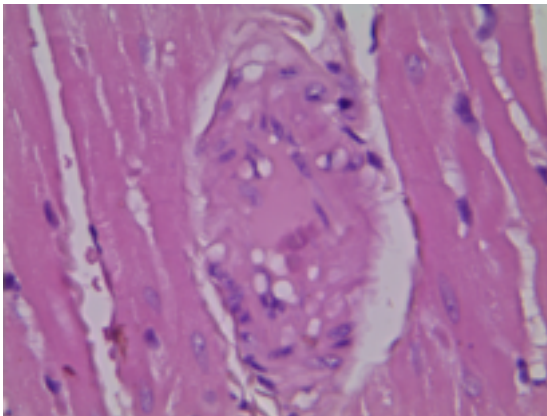


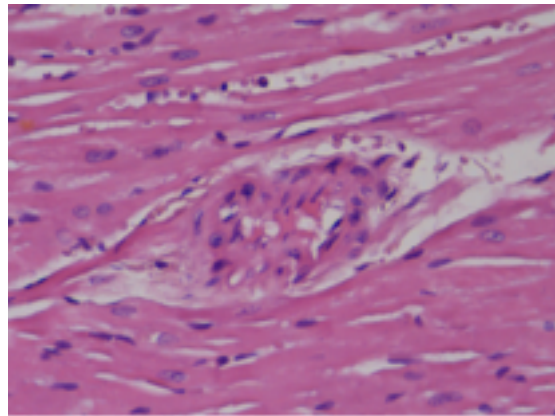
А



Б



В



Г

Рис. 1. Структура миокарда левого желудочка на 5-е сутки после трансфузии в контрольной серии животных (УВ. Ок.х 7, об. х 20).

Fig. 1. The structure of the left ventricular myocardium of animals on the 5th day post-transfusion period in the control series (Ex. x 140).