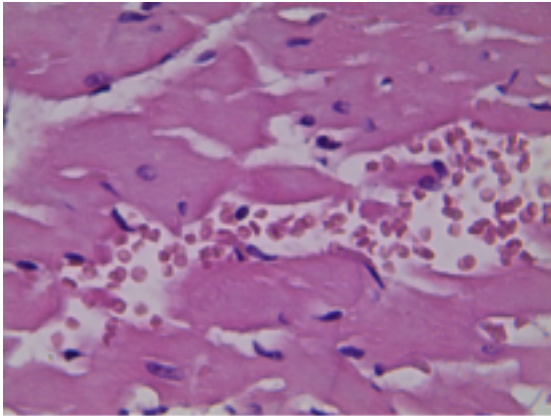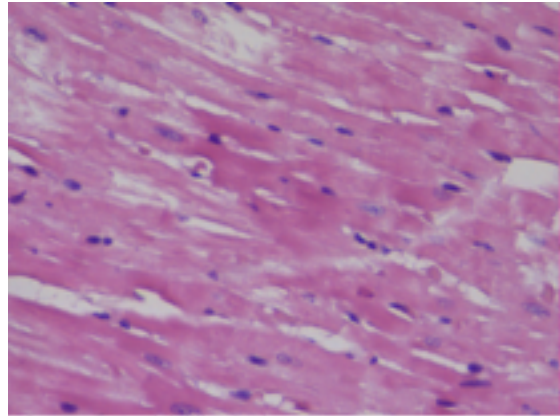
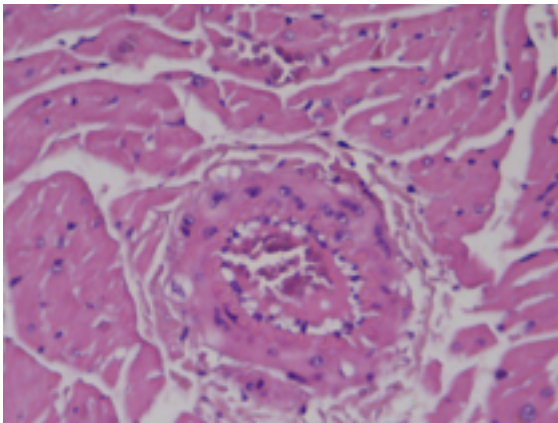


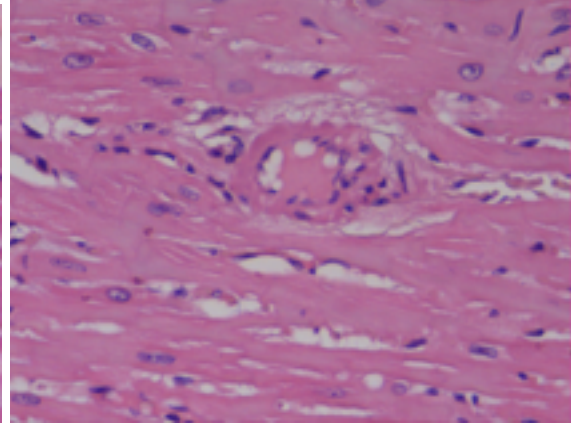
А



Б



В



Г

Рис. 2. Структура миокарда левого желудочка животных опытной серии на 5-е сутки посттрансфузионного периода. (УВ. Ок.х 7, об. х 20).

Fig. 2. The structure of the left ventricular myocardium of animals of the experimental series on the 5th day post-transfusion period. (Ex. x 140).).